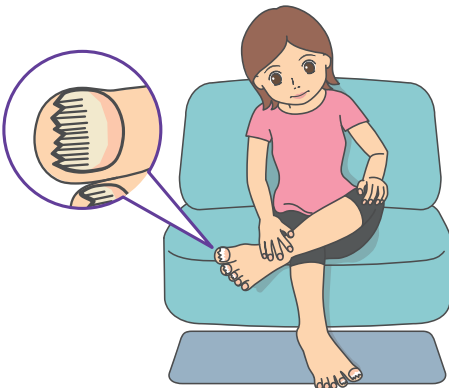


足指の爪が白く濁ってボロボロと欠けてきました  
白癬菌が原因の「爪水虫」の疑いがあります  
立川皮膚科クリニック  
www.tachikawa-derma.com

【爪水虫のタイプと特長】

- ①遠位側縁部爪甲下型 爪の先端や側縁部が変色しボロボロと欠ける
- ②表在性白色爪真菌症 爪の表面だけが白濁する
- ③近位爪甲下爪真菌症 爪の付け根が白濁する
- ④全異栄養性爪真菌症 爪全体に症状が生じる
- ⑤くさび型真菌症 爪がくさび型に白濁する

爪水虫の症状



足の爪が厚くなって白濁し、ボロボロに、そんな症状について、日本皮膚科学会認定皮膚科専門医・立川皮膚科クリニックの伊東秀記先生に聞きました。

「白癬菌による感染症の『爪水虫』と思われま

たもので、水虫がいつま

の『爪水虫』と思われま

す。『水虫』を発症する白

癬菌が爪の中まで進入し

たもので、水虫がいつま

で治療を開始しても患部

に正常な爪が生えるのは

6カ月以上かかります。

感染した爪から白癬菌が

股や腹部、頭部まで感染

することもあります」

「抗菌薬の塗り薬と内服薬を処方します。内服薬は、他の薬との飲み合わせなどをチェック、副作用の確認のため血液検査も。さらに患部の爪を切り取る処置をすることもあります」

「他人に感染しますか？」

「家庭内で使用するバスマットに白癬菌が増殖し、家族に感染することもあります。早めに治療を開始しましょう」

「白癬菌による感染症の『爪水虫』と思われま

す。『水虫』を発症する白

癬菌が爪の中まで進入し

たもので、水虫がいつま

で治療を開始しても患部

に正常な爪が生えるのは

6カ月以上かかります。

感染した爪から白癬菌が

股や腹部、頭部まで感染

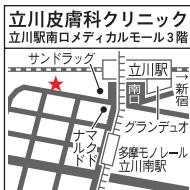することもあります」

「抗菌薬の塗り薬と内服薬を処方します。内服薬は、他の薬との飲み合わせなどをチェック、副作用の確認のため血液検査も。さらに患部の爪を切り取る処置をすることもあります」

「他人に感染しますか？」

「家庭内で使用するバスマットに白癬菌が増殖し、家族に感染することもあります。早めに治療を開始しましょう」

院長：伊東秀記  
日本皮膚科学会認定皮膚科専門医、東京慈恵会医科大学医学部卒業、東京慈恵会医科大学皮膚科非常勤講師



休診日：日曜、祝日

診療受付時間	月	火	水	木	金	土
9:30~13:30	○	○	○	○	12:30まで受け付け	○
15:00~19:30	○	○	○	○	18:30まで受け付け	17:30まで受け付け

問い合わせ  
☎042-843-1377  
JR「立川」駅南口徒歩2分

2016年7月9日付 「リビング多摩」に掲載されました